

Terekhov G. V., Chuhraeva E. H., Kostylev M. V., Galich S. P., Savitskaya I. M., Zukow W., Kamalov R. Kh., Knyazeva I. A. Experimental study of the influence of pulse electrophoresis of blood plasma 0 (I) on healing of wounds and formation of normotrophic scars in laboratory animals. *Pedagogy and Psychology of Sport*. 2020;6(1):41-54. eISSN 2450-6605. DOI <http://dx.doi.org/10.12775/PPS.2020.06.01.004> <https://apcz.umk.pl/czasopisma/index.php/PPS/article/view/PPS.2020.06.01.004> <https://zenodo.org/record/3687098>

The journal has had 5 points in Ministry of Science and Higher Education parametric evaluation. § 8. 2) and § 12. 1. 2) 22.02.2019.

© The Authors 2020;

This article is published with open access at License Open Journal Systems of Nicolaus Copernicus University in Torun, Poland
Open Access. This article is distributed under the terms of the Creative Commons Attribution Noncommercial License which permits any noncommercial use, distribution, and reproduction in any medium, provided the original author (s) and source are credited. This is an open access article licensed under the terms of the Creative Commons Attribution Non commercial license Share alike. (<http://creativecommons.org/licenses/by-nc-sa/4.0/>) which permits unrestricted, non commercial use, distribution and reproduction in any medium, provided the work is properly cited.
The authors declare that there is no conflict of interests regarding the publication of this paper.

Received: 25.01.2020. Revised: 25.01.2020. Accepted: 25.02.2020.

Experimental study of the influence of pulse electrophoresis of blood plasma 0 (I) on healing of wounds and formation of normotrophic scars in laboratory animals

¹Terekhov G. V., ²Chuhraeva E. H., ¹Kostylev M. V., ¹Galich S. P., ¹Savitskaya I. M.,
³Zukow W., ⁴Kamalov R. Kh., ⁴Knyazeva I. A.

- 1. DU "A.A. Shalimov National Institute of Surgery and Transplantology "NAMS of Ukraine, Kiev, Ukraine**
- 2. National Medical Academy after graduate education named after P.L. Shupik, Kiev, Ukraine**
- 3. Nicolaus Copernicus University, Torun, Poland**
- 4. LLC "NMC MEDINTECH", Kiev, Ukraine**

Abstract

In experimental study confirmed the acceleration of wound healing and forming normotrophic scars tissue in laboratory animals using the transdermal administration of blood plasma 0 (I) by pulsed electrophoresis under the influence of an external magnetic field. It was established that the method proposed by the authors prevents the development of

hypertrophic and keloid scars, and also stimulates tissue regeneration in the surgical area due to the activation of local regeneration processes.

Key words: blood autoplasm electrophoresis (EFAK), external magnetic field, fibroblasts, cell growth factors.

Introduction

Blood plasma, as a factor in stimulating regenerative processes in damaged tissues, has long attracted the attention of scientists and practitioners, and the use of its platelet fraction has made it possible to solve many of the previously inaccessible problems. Autologous plasma rich in platelets, as a biological stimulant, began to be actively used at the end of the twentieth century [1]. Blood platelets, due to the content of cell growth factors and other biologically active substances in α -granules, stimulate not only the healing of damaged tissues, but also normalize natural physiological processes, causing a cascade reaction of activation of tissue fibroblasts [2, 3], which was confirmed by histological and histochemical studies [4].

However, injection of autologous plasma blood especially in damaged tissue is almost always accompanied by side effects such as: pain of the procedure, hemorrhage, edema tissue in the area of administration, sometimes paresis peripheral nerves and infection. Therefore, the authors came up with the idea of non-injectable transdermal administration of auto blood plasma by pulsed electrophoresis and currents in an external magnetic field.

The results of previous studies [5–7] confirmed the effectiveness of the transdermal administration of autoplasmic blood pulsed and by currents using an external magnetic field for practical use in combustiology, dermatology, neurology, as well as rehabilitation in the postoperative period.

The authors of the studies initially suggested a hypothesis, performed a scientific justification, and subsequently experimentally proved the effectiveness of the introduction of autoplasm of blood by pulsed electrophoresis in an external magnetic field to stimulate the healing of wounds and the formation of normotrophic scar tissue after surgical interventions on laboratory mmouses.

Preclinical studies were conducted at the Department of Experimental Surgery SU of the National Institute of Surgery and Transplantology named A.A. Shalimova NAMS of Ukraine together with the staff of the Department of Physical and Rehabilitation Medicine of the National Medical Academy of Postgraduate Education named after P.L. Shupyk, LLC "NMC MEDINTEH".

The purpose of conducted research was to study the influence of the developed by authors method to stimulate the process of healing of postoperative wounds in laboratory animals, its introduction into clinical practice, testing and development of medical equipment, as well as the development of methodological recommendations according to the results.

Materials and research methods

For experimental studies, 2 groups of white rats were formed with an average weight (275.5 ± 15.1) grams. The control group consisted of 10 rats, experimental - 30 . Before the study , a veterinary examination of the animals was performed. Work with animals, as well as methods of their anesthesia, met the requirements of the Law of Ukraine "On the Protection of Animals from Cruelty" No. 1759-IV of December 15, 2009, Order of the Cabinet of Ministers of Ukraine of July 28, 2010 No. 1585 "On Approving the List of Legal acts on the protection of animals from cruel treatment", and "Scientific and practical recommendations on keeping and working with laboratory animals" State Pharmacological Center of the Ministry of Health of Ukraine (Protocol No. 8 of 06.22.2012).

Animals of both groups under thiopental anesthesia underwent an incision of the skin and back muscles of 4 cm in length, after which the wound was sutured in layers with atraumatic thread Prolen 5.0.

Animals of the control group after surgery did not perform any procedures. On the 4th, 7th, 10th, 14th day after the operation, the animals of the experimental group, after their introduction into anesthesia, processed the outer surface of the wound with blood plasma of the 0 (I) donor. Plasma kro vi donor (human) was used for the purpose inability to recruit the

necessary number of blood 20.0 ml laboratory animals, without disturbing haemocirculation. It should be noted that human blood plasma O (I) does not have antigens and Rh-factor. On the 21st day, the animals were taken out of the experiment.

Transdermal administration of blood plasma of human O (I) were performed according to the method Terekhov - Chuhraev [8].

For this blood volume of 20.0 ml centrifuged by method for authoring, then lower the plasma layer of riched platelets collected Paster pipette and placed in a Petri cup.

Human blood plasma 0 (I) was applied to the wound surface of the skin of a white rat using a stainless steel electrode, previously placing it in a Petri dish. Directly itself EFAK procedure was carried out with the help of the device MIT-EF2 produced by " NMC MEDINTEH " modified for research. At the time of the procedure, 1.0 ml of blood plasma was used per animal, which was injected using the EFAK method for 10 minutes.

Introduction plasma was performed by the action of unipolar current pulse duration 0.4 ms, pulse repetition frequency was 37 Hz, the current - $(0,7 \pm 0,1)$ mA, the electrode area was equal to 3 cm^2 . The magnetic field induction on the electrode surface was (270 ± 50) mT. The procedures were carried out for 10 minutes according to a labile technique to the area of the postoperative suture with a periodicity of 2 times a week. A total of 4 procedures were performed. Animals were withdrawn from the experiment on the 21st day after the intervention by intraperitoneal administration of an excess of 5.0 % sodium thiopental solution.

To perform further histological studies, skin and muscle areas in the wound area were excised. These sites were fixed in a 10.0% solution of buffered neutral formalin, then they were compacted in paraffin according to the generally accepted scheme. Sections $7 \mu\text{m}$ thick were stained with hematoxylin and eosin, picrofuxin according to van Gieson, and the PAS reaction was performed.

Results and discussion

At the end of the experiment, the epidermis was restored in animals of both groups. In the animals of the control group, signs of epidermis recovery were noted, a thickened scar was formed by mature connective tissue with signs of moderate collagen formation, collagen fibers were located predominantly randomly (Fig. 1). Signs of inflammation were weakly expressed in the scar zone, and were practically not observed in the surrounding tissues. Under epider MISOM in scar tissue and

surrounding reticular dermis noticed small clumps of tissue basophils 4-6 cells with increased degranulation level. The scar was hypertrophic with single hair follicles on the periphery.

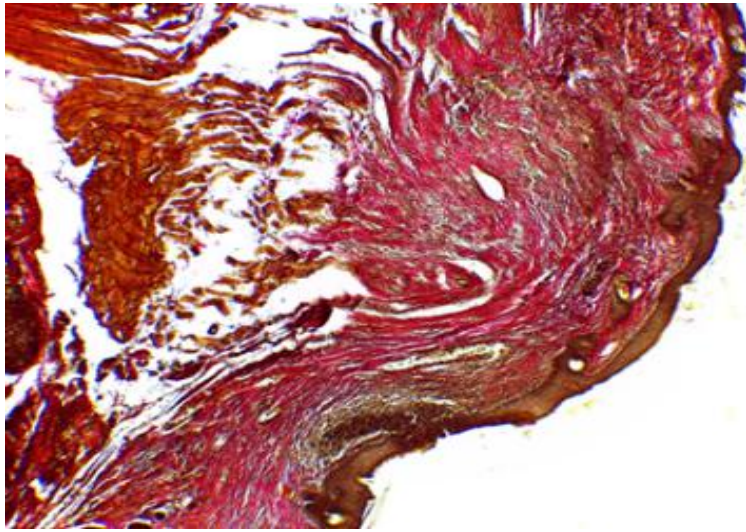


Fig. 1. Scar zone in a white rat of the control group. Coloring picrofuchsin by Van Gieson . Increase 40.

In animals of the experimental group , at the time of histological studies, the epidermis was restored, in some areas it was slightly thickened. The scar was narrow , normotrofichny m , represented formed of reloy connective tissue (Figure 2). In it, more numerous than in the intact areas of the hair follicles, which were located not deep in comparison with the surrounding areas of the dermis, were noted . In tissue scar tissue and around it were determined single tissue basophils , mainly without signs of degranulation .

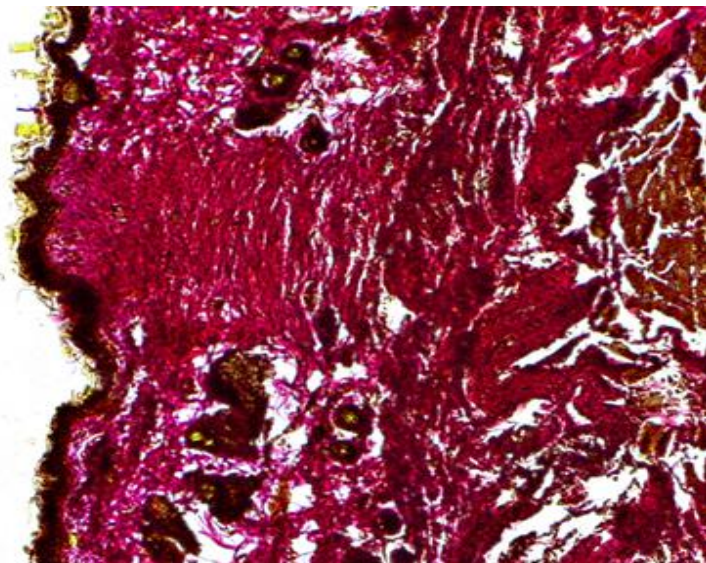


Fig. 2. Scar zone in a white rat of the experimental group. Coloring picrofucsin by Van Gieson . Increase 40.

Conclusions

In the control group it was formed mainly hypertrophic scars, in animals of experimental group - normotrophic. The condition of scars in the postoperative period is shown in Fig. 3 .1., 3.2

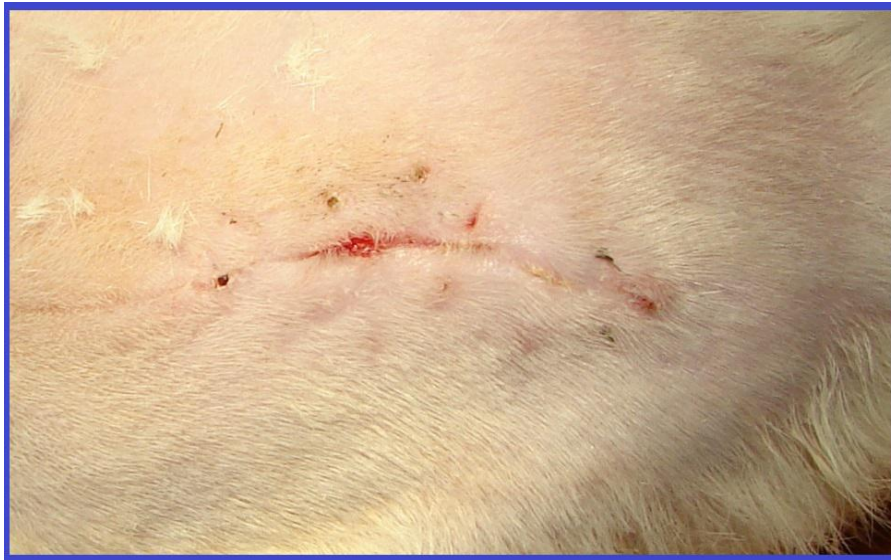

Fig. 3.1. The observation period is 14 days. Control group.

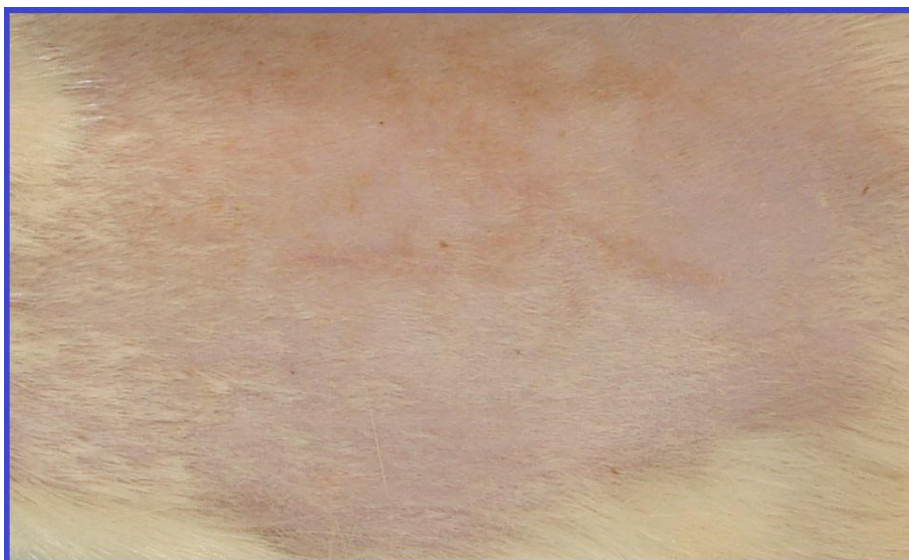

Fig. 3.2. The observation period is 14 days. Experimental group.

In the control group, more pronounced lymphocytic infiltration was observed, as well as an increased number of tissue basophils with increased degranulation. Collagen fibers were arranged randomly, had different thickness and degree of maturity.

In animals of the experimental group, collagen fibers were oriented mainly tangentially, about the same thickness, and were arranged in an orderly manner. In addition, amorphous intercellular substance was enriched in glycoproteins. A more active revascularization of the wound zone was observed in the experimental group. The density of the vascular bed in animals of the experimental group was greater than in the control.

In animals of the experimental group, complete skin restoration was observed: the epidermis was restored, as in intact areas, the papillary layer is somewhat denser compared to intact areas, but without deformation and marked collagen formation. The scar was narrow, not dense, hair follicles were found in it, which was not characteristic of the preparations of the control group.

Signs of inflammation in the suture area in animals of the experimental group were significantly less pronounced than in the control.

References

1. Greenlagh DG. The role of growth factors in wound healing. *J Trauma*. 1996.41: 159-167.
2. Lopez-Vidriero E, Goulding KA, Simon DA The use of platelet-rich plasma in arthroscopy and sports medicine: optimizing the healing environment. *Arthroscopy*. 2010.26: 269 -278.
3. Stellos K, Kopf S, Paul A. Platelets in regeneration. *Semin Thromb Hemost*. 2010.36: 175-184.
4. Akhmerov R., Zarudy R., Rychkova I., Bochkova O. Identification of Ki-67 positive cells in the epidermis and sebaceous-hair complex of the scalp before and after treatment with platelet autoplasm. *Aesthetic medicine*. 2014.4 (13): 555.
5. PU No. 123508. Chukhraev M.V., Terekhov G.V., Dmitrenko I.P. The way of psoriatic urination. Publ. 02/26/2018, bull. No. 4/2018.
6. PU No. 123509. Galich S.P., Chukhraev M.V., Terekhov G.V., Dmitrenko I.P. The way of ptosis revealing revealing cerebrovascular twig. Publ. 02/26/2018, bull. No. 4/2018.
7. PU No. 124969. Terekhov G.V., Chukhraev M.V., Dmitrenko I.P. How to rejuvenate shkiri revealing that shii. Publ. 04/25/2018, bull. No. 8/2018

8. Law on registration of copyright in TV No. 822274. "The method of electrophoresis by autoplasm of blood. The Terekhov-Chukhraev Method" ("The Terekhov-Chukhraev Method"). Ministry of Economic Development and Trade of Ukraine. Announced on 10/05/2018. Date of registration October 16, 2018.

**ЭКСПЕРИМЕНТАЛЬНОЕ ИССЛЕДОВАНИЕ ВЛИЯНИЯ ИМПУЛЬСНОГО
ЭЛЕКТРОФОРЕЗА ПЛАЗМЫ КРОВИ O(I) НА ЗАЖИВЛЕНИЕ РАН И
ФОРМИРОВАНИЕ НОРМОТРОФИЧЕСКИХ РУБЦОВ У ЛАБОРАТОРНЫХ
ЖИВОТНЫХ**

¹Терехов Г.В., ²Чухраева Е.Н., ¹Костылев М.В., ¹Галич С.П., ¹Савицкая И.М.,
³Жуков В., ⁴Камалов Р.Х., ⁴Князева И.А.

1. ДУ «Национальный институт хирургии и трансплантологии имени А.А. Шалимова» НАМН Украины, Киев, Украина.
2. Национальная медицинская академия последипломного образования имени П.Л. Шупика, Киев, Украина,
3. Университет Николая Коперника, Торунь, Польша.
4. ООО "НМЦ МЕДИНТЕХ", Киев, Украина.

Реферат. В экспериментальном исследовании подтверждено ускорение заживления ран и формирование нормотрофической рубцовой ткани у лабораторных животных с помощью трансдермального введения плазмы крови O(I) методом импульсного электрофореза под действием внешнего магнитного поля. Установлено, что предложенный авторами метод препятствует развитию гипертрофических и келоидных рубцов, а также стимулирует регенерацию тканей в зоне хирургического вмешательства за счет активации местных регенерационных процессов.

Ключевые слова: электрофорез аутоплазмы крови (ЕФАК), внешнее магнитное поле, фибробласты, факторы роста клеток.

Введение. Плазма крови, как фактор стимуляции восстановительных процессов в поврежденных тканях, давно привлекала внимание ученых и практикующих врачей, а использование ее тромбоцитарной фракции позволило решать многие из ранее недоступных проблем. Богатая тромбоцитами аутологичная плазма, как биологический стимулятор, стала активно использоваться уже в конце XX века [1]. Тромбоциты крови, за счет содержания в *α*-гранулах факторов клеточного роста и других биологически активных веществ, стимулируют не только заживление поврежденных тканей, но и нормализуют естественные физиологические процессы, вызывая каскадную реакцию активации тканевых фибробластов [2, 3], что было подтверждено гистологическими и гистохимическими исследованиями [4].

Однако, инъекционное введение аутоплазмы крови особенно в поврежденные ткани, практически всегда сопровождается побочными эффектами, такими как: болезненность выполнения процедуры, геморрагии, отек тканей в зоне введения, иногда парезами периферических нервов и инфицированием. Поэтому, у авторов возникла идея безинъекционного трансдермального введения аутоплазмы крови методом электрофореза импульсными токами во внешнем магнитном поле.

Результаты предыдущих исследований [5-7] подтвердили эффективность метода трансдермального введения аутоплазмы крови импульсными токами с помощью внешнего магнитного поля для практического применения в комбустиологии, дерматологии, неврологии, а также реабилитации в послеоперационном периоде.

Авторами исследований первоначально была высказана гипотеза, выполнено научное обоснование, а в последствие экспериментально доказана эффективность применения введения аутоплазмы крови методом импульсного электрофореза во внешнем магнитном поле для стимуляции процессов заживления ран и формирования нормотрофической рубцовой ткани после выполненных оперативных вмешательств на лабораторных мышах.

Доклинические исследования проводились на базе отдела экспериментальной хирургии ДУ Национального института хирургии и трансплантологии имени А.А. Шалимова НАМН Украины совместно с сотрудниками кафедры физической и реабилитационной медицины Национальной медицинской академии последипломного образования имени П.Л. Шупика, ООО «НМЦ МЕДИНТЕХ».

Целью проведенных исследований являлось изучение влияния разработанного авторами метода на стимуляцию процессов заживления послеоперационных ран

лабораторных животных, внедрение его в клиническую практику, тестирование и разработку медицинского оборудования, а также разработку методических рекомендаций согласно полученным результатам.

Материалы и методы исследования. Для проведения экспериментальных исследований было сформировано 2 группы белых крыс средним весом ($275,5 \pm 15,1$) грамм. Контрольная группа состояла из 10 крыс, экспериментальная – 30. Перед исследованием выполнен ветеринарный осмотр животных. Работа с животными, а также методы их обезболивания отвечали требованиям Закона Украины «О защите животных от жестокого обращения» №1759-IV от 15.12.2009 г., Распоряжения Кабинета Министров Украины от 28 июля 2010 года № 1585 «Об утверждении перечня нормативно-правовых актов по вопросам защиты животных от жестокого обращения», и «Научно-практическим рекомендациям по содержанию лабораторных животных и работе с ними» ГФЦ МЗ Украины (протокол № 8 от 22.06.2012).

Животным обеих групп под тиопенталовым наркозом выполняли разрез кожи и мышц спины длиной 4 см, после чего рану послойно ушивали атравматической нитью Пролен 5.0.

Животным контрольной группы после оперативного вмешательства не выполняли никаких процедур. На 4, 7, 10, 14 сутки после операции животным экспериментальной группы, после введения их в наркоз, выполняли обработку внешней поверхности раны плазмой крови O(I) донора. Плазму крови донора (человека) применяли с целью отсутствия возможности набрать необходимое количество крови 20,0 мл у лабораторных животных, без нарушения гемоциркуляции. Следует отметить, что плазма крови человека O(I) не имеет антигенов и Rh - фактора. На 21 – е сутки животных выводили из эксперимента.

Трансдермальное введение плазмы крови человека O(I) выполняли по методу Терехова - Чухраева [8].

Для этого кровь объемом 20,0 мл центрифугировали по авторской методике, затем нижний слой плазмы, обогащенный тромбоцитами, собирали пастеровской пипеткой и помещали его в чашу Петри.

На раневую поверхность кожи белой крысы наносили плазму крови человека O(I) с помощью электрода из нержавеющей стали, предварительно помещая его в чашу Петри. Непосредственно саму процедуру ЭФАК проводили с помощью аппарата МИТ-ЕФ2 производства ООО «НМЦ МЕДИНТЕХ», доработанного для проведения

исследований. Во время процедуры на одно животное использовали 1,0 мл плазмы крови, которую вводили методом ЭФАК в течение 10 минут.

Введение плазмы выполняли путем воздействия однополярных импульсных токов продолжительностью 0,4 мс, частота повторения импульсов составляла 37 Гц, сила тока - $(0,7 \pm 0,1)$ мА, площадь электрода была равна 3 см². Индукция магнитного поля на поверхности электрода составляла (270 ± 50) мТл. Процедуры проводились в течение 10 минут по лабильной методике на область послеоперационного шва с периодичностью 2 раза в неделю. Всего было выполнено 4 процедуры. Из эксперимента животных выводили на 21 – е сутки после вмешательства внутривенным введением избытка 5,0 % раствора тиопентала натрия.

Для выполнения дальнейших гистологических исследований участки кожи и мышц в области ран иссекали. Эти участки фиксировали в 10,0% растворе забуференного нейтрального формалина, затем их уплотняли в парафине по общепринятой схеме. Срезы толщиной 7 мкм окрашивали гематоксилином и эозином, пикрофуксином по ван Гизону, проводили PAS-реакцию.

Результаты и их обсуждение. По окончании эксперимента эпидермис был восстановлен у животных обеих групп. У животных контрольной группы отмечались признаки восстановления эпидермиса, утолщенный рубец был сформирован зрелой соединительной тканью с признаками умеренного коллагенообразования, коллагеновые волокна располагались преимущественно хаотично (Рис.1). Признаки воспаления были слабо выражены в зоне рубца, в окружающих тканях практически не отмечались. Под эпидермисом в ткани рубца и окружающем сетчатом слое дермы отмечали небольшие скопления тканевых базофилов по 4-6 клеток с повышенным уровнем дегрануляции. Рубец был гипертрофичным с единичными волосяными фолликулами по периферии.

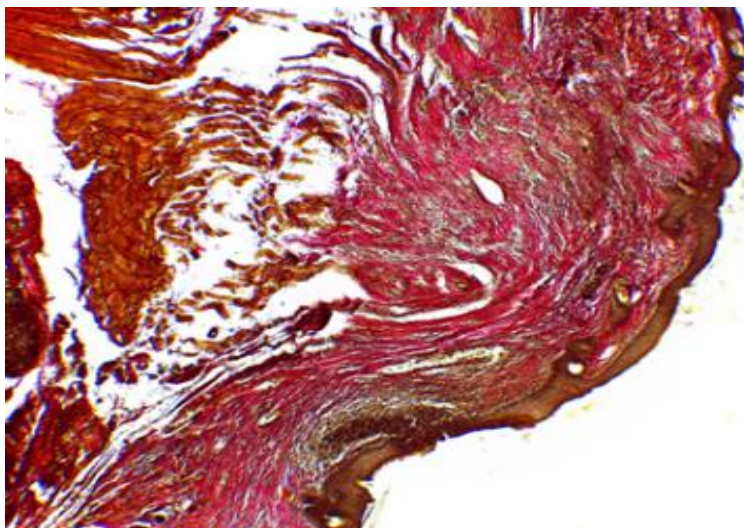


Рис.1. Зона рубца у белой крысы контрольной группы. Окраска пикрофуксином по ван Гизону. Увеличение 40.

У животных экспериментальной группы, на время проведения гистологических исследований, эпидермис был восстановлен, на некоторых участках несколько утолщен. Рубец был узким, нормотрофичным, представлен сформированной зрелой соединительной тканью, (Рис.2). В нем отмечали более многочисленные, чем на интактных участках волосяные фолликулы, которые располагались не глубоко по сравнению с окружающими участками дермы. В рубцовой ткани и вокруг нее определяли единичные тканевые базофилы, преимущественно без признаков дегрануляции.

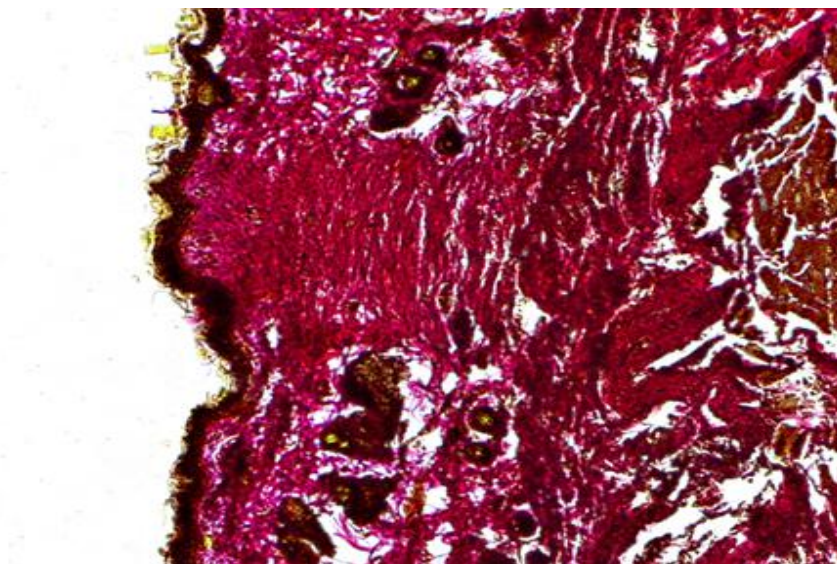


Рис.2. Зона рубца у белой крысы экспериментальной группы. Окраска пикрофуксином по ван Гизону. Увеличение 40.

Выводы. У животных контрольной группы были сформированы преимущественно гипертрофические рубцы, у животных экспериментальной группы - нормотрофические. Состояние рубцов в послеоперационном периоде показано на Рис. 3.1., 3.2

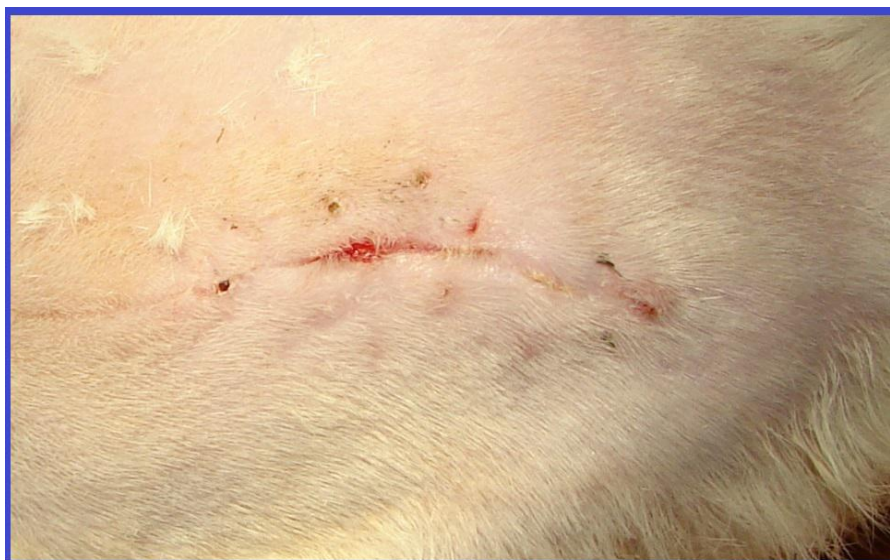

Рис. 3.1. Срок наблюдений 14 суток. Контрольная группа.

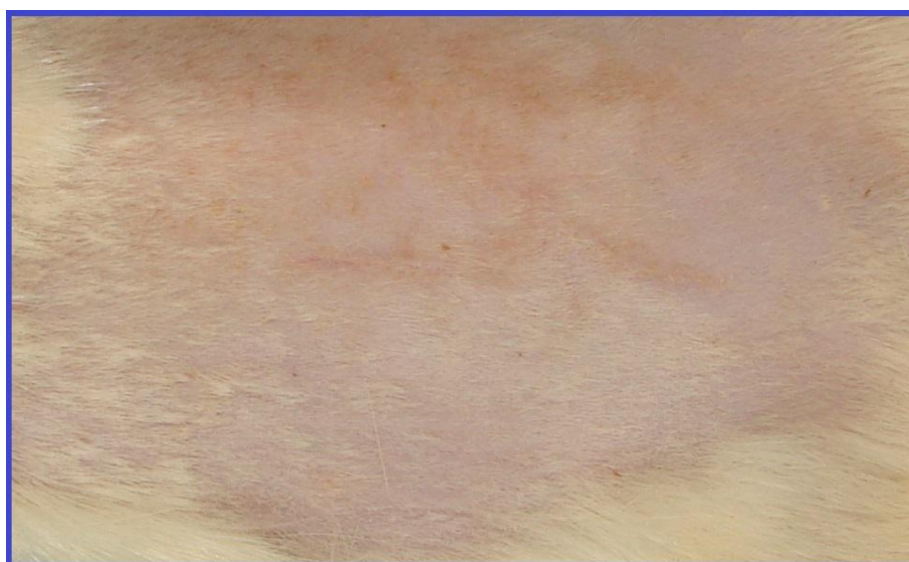

Рис. 3.2. Срок наблюдений 14 суток. Экспериментальная группа.

В контрольной группе наблюдали более выраженную лимфоцитарную инфильтрацию, а также увеличенное количество тканевых базофилов с повышенной дегрануляцией. Коллагеновые волокна располагались хаотично, имели различную толщину и степень зрелости.

У животных экспериментальной группы коллагеновые волокна были ориентированы преимущественно тангенциально, примерно одинаковой толщины, располагались упорядоченно. Кроме того, аморфное межклеточное вещество было обогащено гликопротеидами. Более активную реваскуляризацию зоны ран наблюдали в

экспериментальной группе. Плотность сосудистого русла у животных экспериментальной группы была больше, чем в контрольной.

У животных экспериментальной группы наблюдали полноценное восстановление кожи: эпидермис был восстановлен, как на интактных участках, сосочковый слой несколько уплотнен по сравнению с интактными участками, однако без деформации и выраженного коллагенообразования. Рубец был узким, не плотным, в нем находили волосяные фолликулы, что не было характерным для препаратов контрольной группы.

Признаки воспаления в области шва у животных экспериментальной группы были выражены значительно меньше, чем в контрольной.

Список литературы:

1. Greenlagh DG. The role of growth factors in wound healing. J Trauma. 1996. 41: 159-167.
2. Lopez-Vidriero E, Goulding KA, Simon DA The use of platelet-rich plasma in arthroscopy and sports medicine: optimizing the healing environment. Arthroscopy. 2010. 26: 269-278.
3. Stellos K, Kopf S, Paul A. Platelets in regeneration. Semin Thromb Hemost. 2010. 36: 175-184.
4. Ахмеров Р., Зарудий Р., Рычкова И., Бочкова О. Выявление Ki-67 позитивных клеток в эпидермисе и сально-волосяном комплексе кожи головы до и после лечения тромбоцитарной аутоплазмой. Эстетическая медицина. 2014. 4 (13): 555.
5. ПУ №123508. Чухраєв М.В., Терехов Г.В., Дмитренко І.П. Спосіб лікування псоріатичного ураження. Опубл. 26.02.2018, бюл. № 4/2018.
6. ПУ №123509. Галич С.П., Чухраєв М.В., Терехов Г.В., Дмитренко І.П. Спосіб лікування птозу обличчя після цереброваскулярної хвороби. Опубл. 26.02.2018, бюл. № 4/2018.
7. ПУ №124969. Терехов Г.В., Чухраєв М.В., Дмитренко І.П. Спосіб омолодження шкіри обличчя та шиї. Опубл. 25.04.2018, бюл. № 8/2018
8. Свідectво про реєстрацію авторського права на твір №82274. «Метод електрофорезу аутоплазми крові. Метод Терехова-Чухраєва» («Метод Терехова-Чухраєва»). Міністерство економічного розвитку і торгівлі України. Заявлено 05.10.2018. Дата реєстрації 16.10.2018.